

Arrêtez le massacre des dents de sagesse

Arrêtez le massacre des dents de sagesse !

Je suis effaré du nombre de confrères qui demandent les germectomies de dents de sagesse pour la bonne santé buccale de leur patient.

Pour peu qu'il y ait quelqu'en-combrement dentaire,
ou bien que l'axe de ces dents soit un peu oblique,
ou qu'un traitement d'orthodontie ait été pratiqué, même si l'on a déjà retiré 4 prémolaires,
ou qu'il n'y ait notoirement pas de place pour leur évolution normale,
ou qu'elle soit trop petites ou trop grosses,
ou encore qu'il existe un processus inflammatoire péri-coronaire...

Toutes les raisons semblent justifier l'indication de ces extractions, et les arguments sont irrémédiables. Les pires conséquences sont évoquées en cas d'hésitation du patient.

Et vous mes chers amis d'Odenth, ne vous gaussez pas : beaucoup d'entre vous font partie de ceux qui prônent l'éradication de la dent de sagesse.

Certes nous sommes tous un peu «racistes» envers des êtres ou des choses : les araignées, les serpents, les guêpes ... pour moi ce sont les taupes sur ma pelouse (ailleurs elles ne me dérangent pas) !

Mais les dents de sagesse !! vous qui avez dépassé le stade du coefficient masticatoire pour évoquer une dent et qui connaissez sa valeur énergétique et symbolique....

J'ai lu quelque part que la France était la championne du monde des appendicectomies. En

est-il de même pour les germectomies de 3ème molaire ?

Je ne veux même pas imaginer une seconde qu'il pourrait y avoir des raisons financières à tout cela et qu'extraire sous A.G. 4 germes de D.S. à peine formées à un enfant, c'est facile et ça rapporte gros.

Alors pourquoi ?

L'argument de base, simple, évident, didactique, pédagogique, facile à faire comprendre avec une radio panoramique : c'est que la dent de sagesse là-bas tout au fond de la bouche, un peu oblique vers l'avant, eh bien, quand elle va pousser pour sortir, elle va bousculer toutes les dents qui sont devant. Parce que c'est bien connu la 3ème molaire a une puissance évolutive bien supérieure à toutes les autres ! Par contre la 2ème molaire si elle est un peu oblique sur la dent de 6 ans, elle, elle reste bloquée et elle ne bouscule personne ! Mais ce n'est qu'une 2ème molaire.

Plus sérieusement de **nombreuses** études statistiques internationales faites sur des **milliers** de cas montrent qu'il n'y a **aucune** corrélation entre présence, absence (par extraction ou agénésie) des **3ème molaires** et l'encombrement antérieur.

Il n'y a pas un mois où je ne vois un patient quarantenaire avec un fort encombrement antérieur après traitement orthodontique de l'adoles-cence avec extraction de 4 P.M. et 4 D.S.

Il est certain que l'alimentation de l'homme moderne ne l'incite pas à beaucoup mastiquer et à faire grandir ses mâchoires. Donc les dernières dents à évoluer (à l'âge de la sagesse ?) n'ont

Cette DS, si elle n'a pas la place pour sortir dans la cavité buccale : alors elle reste incluse.

Je considère qu'il n'y a **aucune** indication à extraire **préventivement** les dents de sagesse, même après traitement orthodontique avec encombrement dentaire traité sans extraction de prémolaire. (Ce qui, bien sûr, est notre « challenge » en tant qu'énergéticien).

Ceci ne veut pas dire qu'il n'y a aucune indication, mais j'attendrai toujours qu'il y ait une demande évidente et ressentie.

Par exemple :

- rhizalysé de la 2^{ème} molaire (exceptionnel),
- processus inflammatoire chronique péri-coronaire,
- égression par absence d'antagoniste,
- douleurs désignées par le patient provenant d'une DS.

Une dent de sagesse incluse est asymptomatique à 90 %. C'est ce que j'évalue dans ma pratique avec 35 ans de recul.

On peut regretter d'avoir fait une extraction, jamais de ne l'avoir pas faite.

Car cette dent peut être utile un jour par mise en place :

- orthodontique après perte des 1^{ère} ou 2^{ème} molaire,
- chirurgicale par auto transplantation.

Mais pourquoi ça se bouscule au niveau des incisives à la période où évoluent les D.S. ?

Car ce phénomène, je l'ai observé comme vous.

Il y a pour moi deux explications :

- La première, c'est qu'après la période de croissance antérieure, il y a une légère diminution de la largeur inter canines.

- La seconde est fonctionnelle et me paraît beaucoup plus importante. Ce sont tous les comportements que je qualifie de compulsifs de serrement, de grincement, de pulsion de langue.

Nous savons que ces comportements sont très liés aux tensions psycho-sociales. Et ces tensions psycho-sociales sont très présentes chez les adolescents dans leur vie scolaire, amoureuse, les concours, le choix du métier, le premier travail... période où la sagesse essaie de s'installer avec les dents du même nom.

Plus tard ce sont les problèmes posturaux qui pourraient être évoqués.

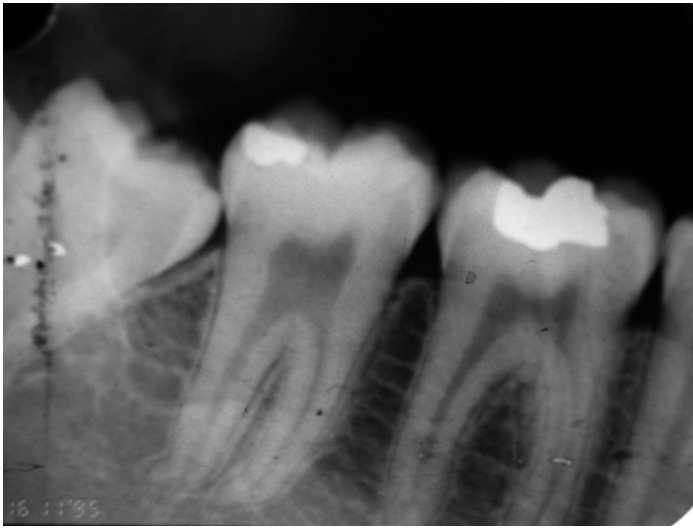
Un autre espoir pour les D.S. obliques, c'est l'ostéopathie. Voici des radiographies montrant le travail de Madame Paule LEMOINE (en illustration : radios de 48 et 38 avant et après le traitement ostéopathique fait par Paule Lemoine.)

Photos de bouche et panoramique dentaire de Melle C.B. 25 ans montrant l'absence de 4 prémolaires et de 4 dents de sagesse après un traitement orthodontique fait pendant l'adolescence et la récurrence de l'encombrement antérieur.

La sagesse serait-elle de ne pas extraire les dents de sagesse ?

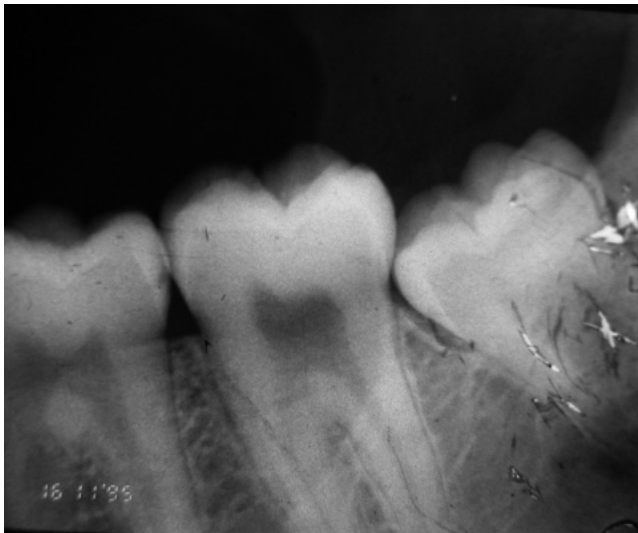
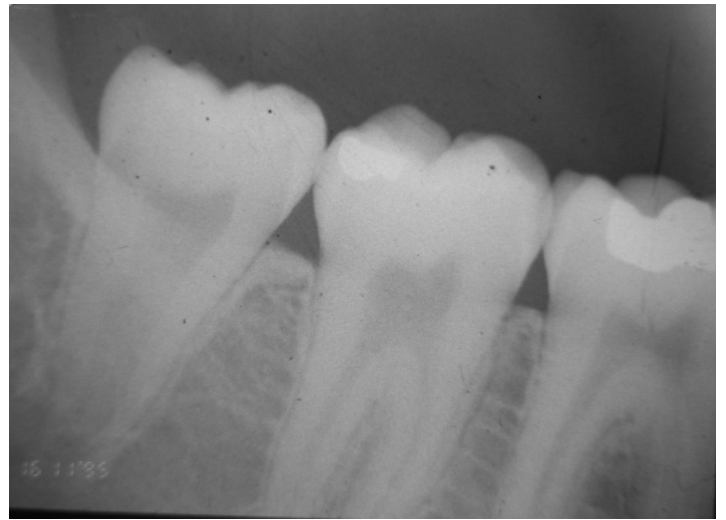
Dr Alain PANETIER

Odenth



< 48, avant ostéo

< 48, 6 mois après



38, avant ostéo >

38, 6 mois après >

